

## **INFORMATIONS MEDICALES AVANT REALISATION D'UNE SIALENDOSCOPIE CHEZ L'ENFANT**

Madame, Monsieur,

Votre enfant présente une pathologie récurrente des glandes salivaires (parotide ou glande sous-maxillaire) nécessitant une exploration endoscopique des voies salivaires.

Afin que vous soyez clairement informé du déroulement de cette intervention, nous vous demandons de lire attentivement ce document d'information. Votre chirurgien est à votre disposition pour répondre à toutes vos questions.

N'oubliez pas de dire au chirurgien les traitements que votre enfant prend régulièrement, et en particulier l'aspirine. N'oubliez pas de signaler si votre enfant a déjà présenté des manifestations allergiques, en particulier médicamenteuses. Enfin n'oubliez pas d'apporter, lors de l'hospitalisation, les documents médicaux en votre possession : prises de sang, examens radiologiques notamment.

### **BUT DE L'INTERVENTION**

La sialendoscopie permet :

- D'explorer les voies salivaires principales à la recherche d'une lithiasse (calcul), d'une sténose (rétrécissement) ou d'une inflammation.
- D'extraire les éventuelles lithiasses
- D'injecter un traitement à base de corticoïdes et d'antibiotiques afin de traiter l'infection et l'inflammation locales.

### **REALISATION DE L'INTERVENTION**

L'intervention se déroule sous anesthésie générale, ou parfois locale avec une légère sédation (grand enfant, adolescent). Une consultation d'anesthésie pré-opératoire est indispensable. Il est de la compétence du médecin anesthésiste-réanimateur de répondre à vos questions relatives à sa spécialité.

L'instrumentation comporte un ouvre-bouche permettant d'obtenir une ouverture buccale satisfaisante pour la réalisation de l'intervention. Les voies salivaires sont ensuite dilatées de façon à permettre l'introduction d'un endoscope dans le canal salivaire afin de visualiser la cause de la pathologie. Des outils adaptés peuvent être

utilisés afin de fragmenter et de retirer d'éventuelles lithiasses (calculs). Dans certains cas, si les lithiasses sont trop volumineuses, une incision au niveau du plancher de la cavité buccale ou de la face interne de la joue peut être nécessaire afin d'en assurer l'extraction.

La durée d'hospitalisation et les soins post-opératoires vous seront précisés par le chirurgien.

### **RISQUES IMMEDIATS**

Compte-tenu des instruments utilisés, on peut observer des petites plaies de la langue, des lèvres, des gencives. Rarement, un traumatisme des dents est possible, voire la perte d'une (ou plusieurs) dent qui peut être inhalée (passer dans les voies respiratoires) ce qui nécessiterait alors son extraction par voie endoscopique.

Une incision dans la bouche en regard du canal de la glande peut parfois être nécessaire pour permettre soit l'introduction de l'endoscope, soit l'extraction d'un calcul.

Un oedème (gonflement) de la glande traitée est fréquent en postopératoire immédiat, il se résorbe spontanément. Une infection postopératoire peut survenir nécessitant de prolonger une antibiothérapie simple dans la plupart des cas.

Des saignements au niveau de la cavité buccale peuvent apparaître pouvant conduire dans de rares cas à une reprise chirurgicale.

## **RISQUES SECONDAIRES**

Une récurrence de la symptomatologie est possible conduisant éventuellement à une nouvelle intervention.

Un rétrécissement séquellaire des voies salivaires peut survenir à distance de l'intervention.

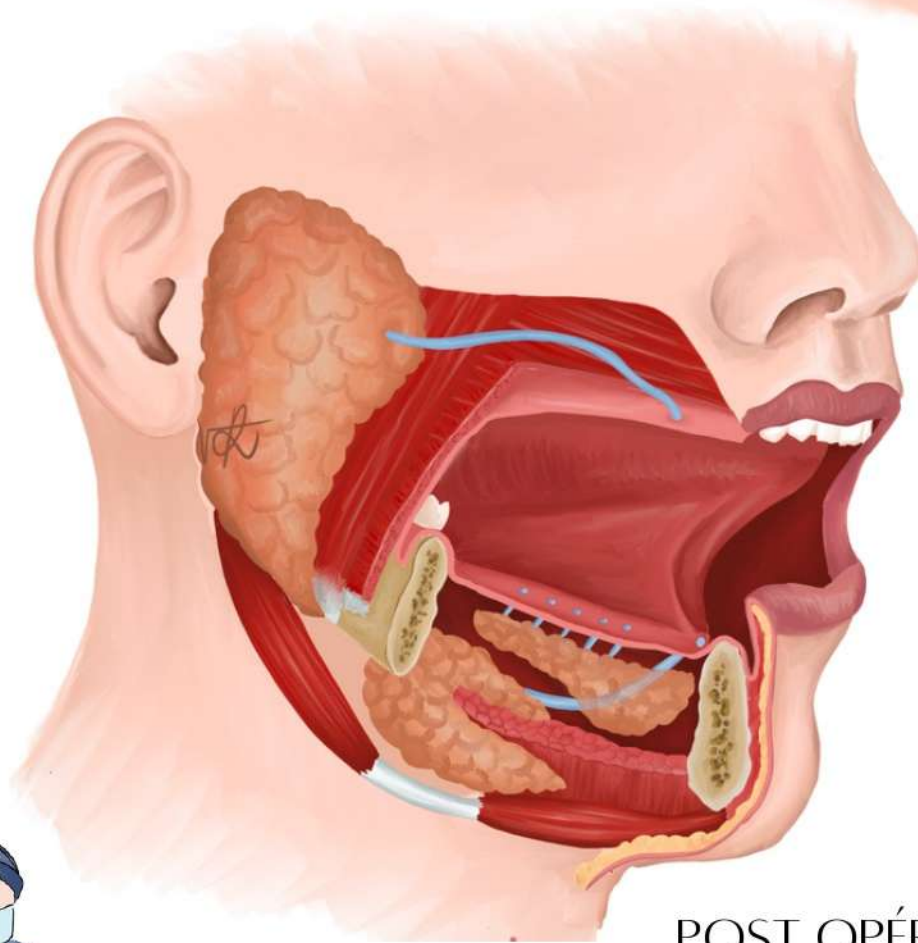
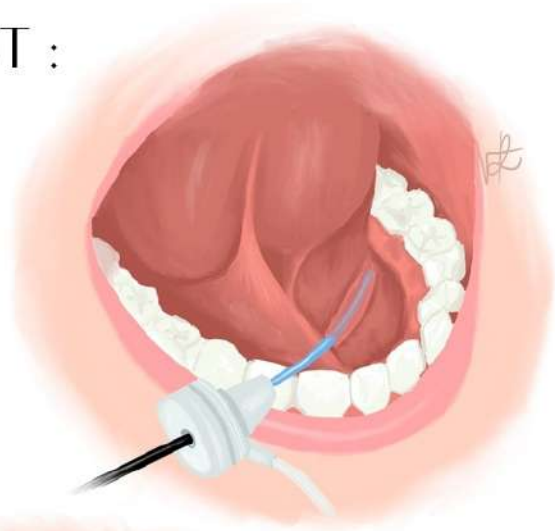
## **COMPLICATIONS GRAVES ET/OU EXCEPTIONNELLES**

Une lésion nerveuse peut être causée par l'intervention. Elle peut toucher le nerf lingual jouant un rôle dans la sensibilité de la langue et exceptionnellement le nerf facial permettant la mobilité du visage. Ces atteintes sont le plus souvent réversibles dans les semaines qui suivent l'intervention. Elles peuvent être irréversibles dans de très rares cas.

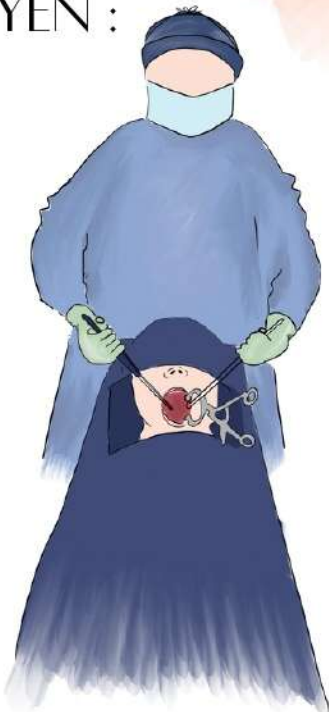
Un traumatisme de l'ensemble du canal salivaire avec déchirure partielle ou globale peut survenir de façon exceptionnelle lors de l'exérèse de certaines lithiases.

# SIALENDOSCOPIE

BUT :



MOYEN :



POST OPÉRATOIRE :

